

UVI hos män



Peter Ulleryd
Bitr smittskyddsläkare



Samverkan mot antibiotikaresistens

UVI - definiera!

Kvinna

Man

Barn

Asymptomatisk

Symptomatisk

Febril

UVI utan feber

Sporadisk

Recidiverande

Komplicerande faktorer

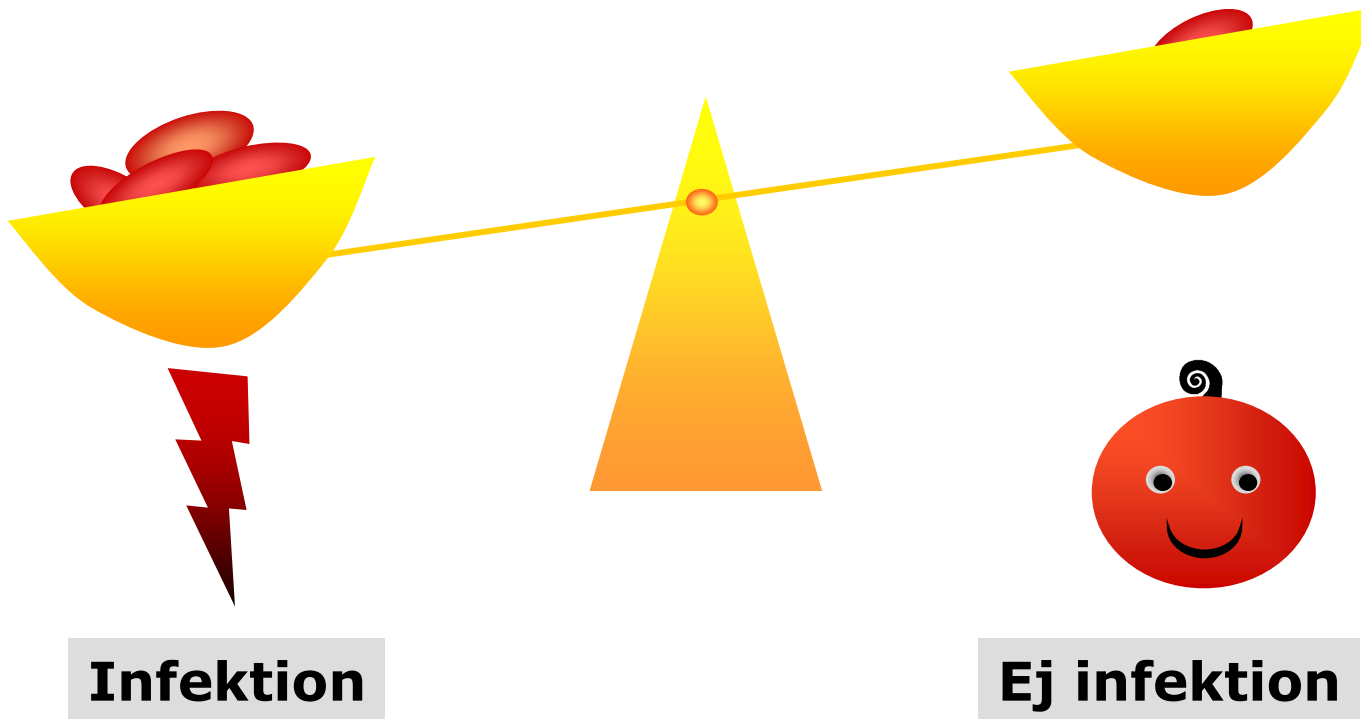
■ UVI hos män

Traditionellt

- anatomiska avvikelser hos nyfödda
- avflödes hinder hos de äldre
- UVI hos män är komplicerade
- Mindre andel E. coli än hos kvinnor
- Oftare sekundärpatogener

Virulens

Värdfaktorer



■ UVI hos män

- Symptomatisk UVI utan feber = "Cystit"
- Febril UVI = "Pyelonefrit"
- ABU
- ("Prostatit" – Akut, Kron bakt., Kron abakt., Prostatodyni)
- (Urethrit)

■ Diagnostik

- Nitrit- och granulocyttest
- Alltid urinodling
- Blododling vid febril UVI och sjukhusvård

■ Etiologi

- E. coli dominerar stort även hos män (Febril UVI-studie 78%)

Liknar E. coli-kloner som isoleras från kvinnor och barn med UVI

- Liten andel – Klebsiella, Enterobacter, Proteus, enterokocker, streptokocker mm

Urinodlingsfynd vid symtomgivande UVI hos kvinnor och män i primärvård (Henning et al, 1997)

Bakterieart	Kvinnor	Män
	% (n=2893)	% (n=250)
E.coli	77	57
Klebsiella/Enterobacter	5	8
S. saprophyticus	4	0
Enterokocker	3	11
Streptokocker grupp B	2	3
P. mirabilis	2	4
P. aeruginosa	<0.1	1
Övriga	6	16

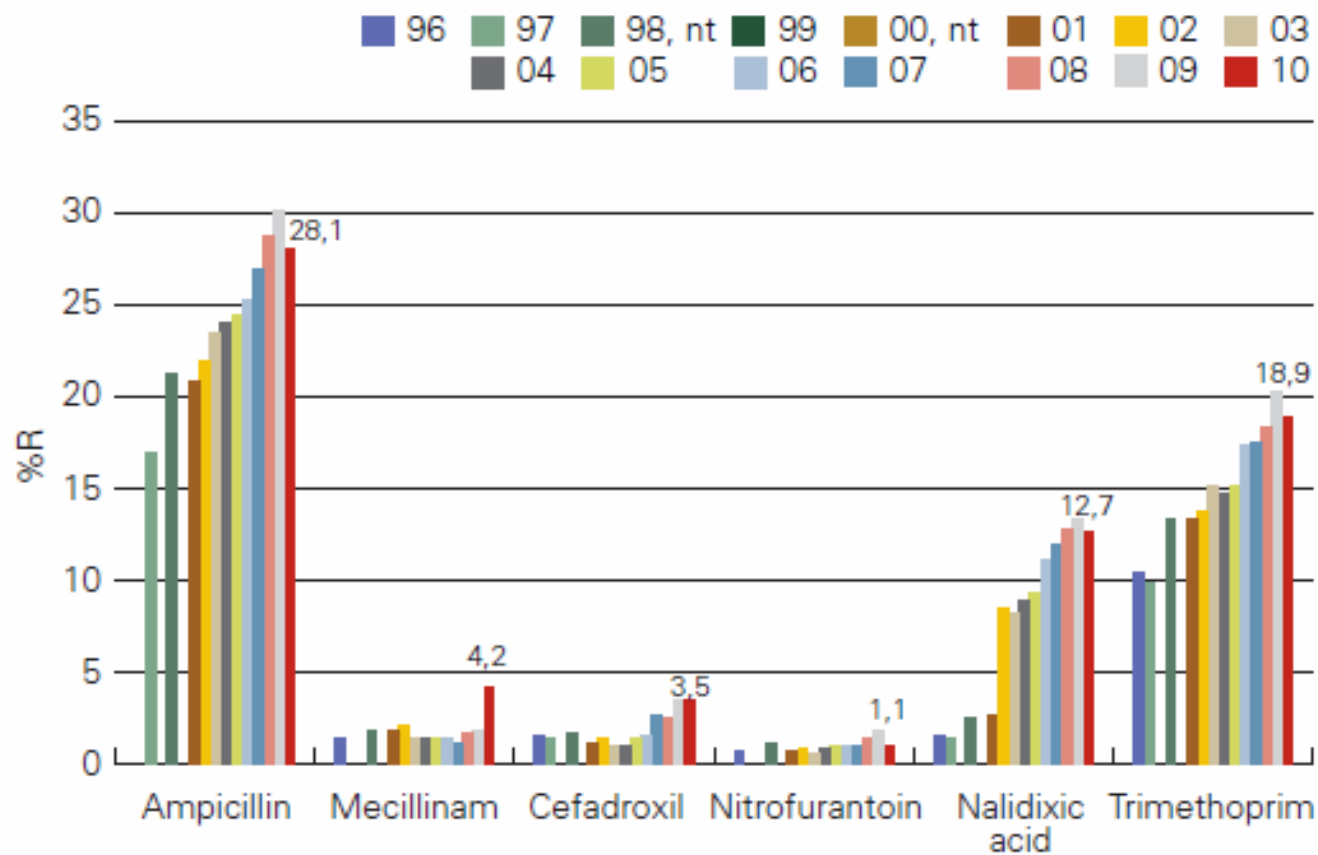


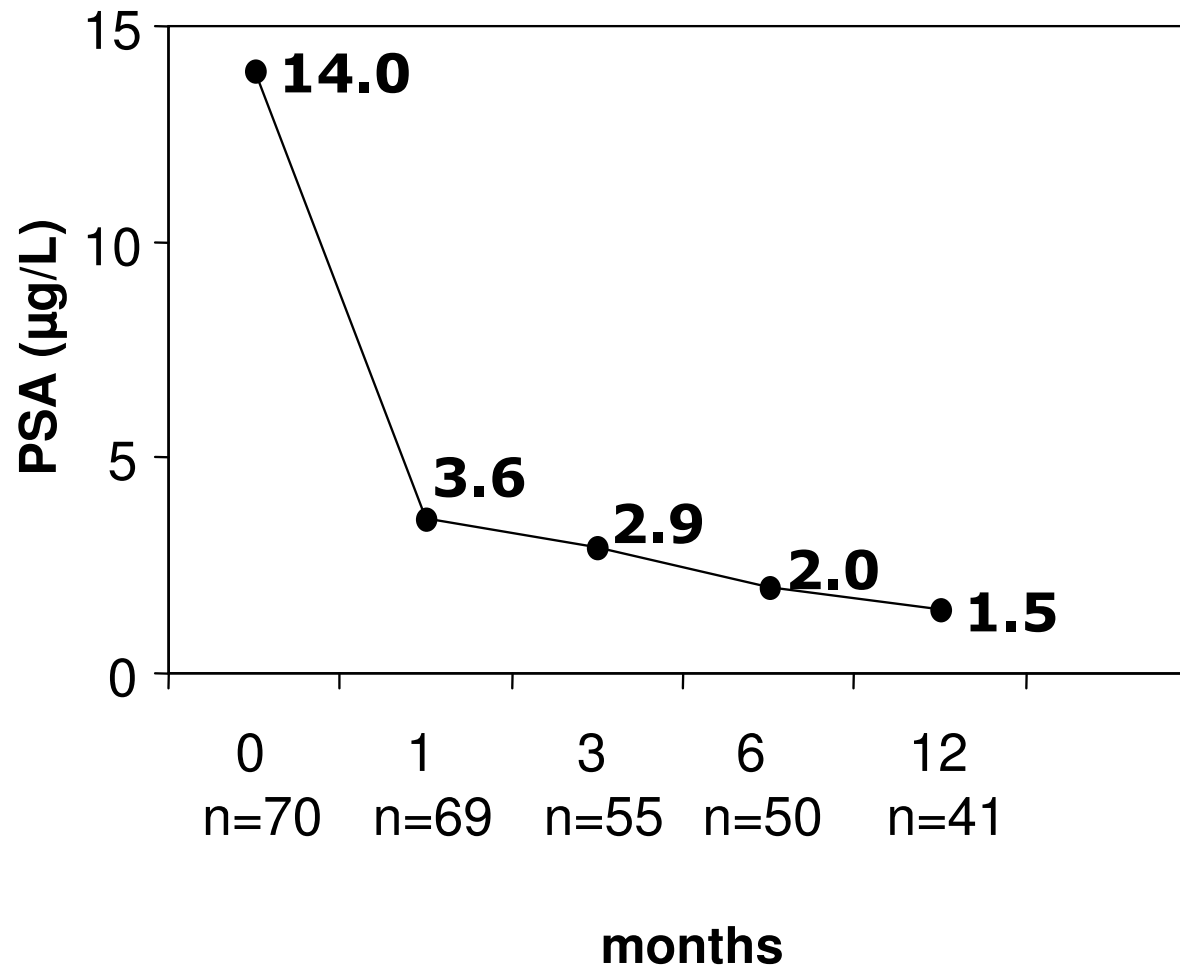
FIGURE 4.16. Resistance rates for UTI antibiotics in *E. coli* 1996-2010. Between 1996-2001 fluoroquinolone resistance was detected with norfloxacin, from 2002 and onwards with nalidixic acid.



Febril UVI hos män -terapeutiska aspekter

- Prostata är ofta samtidigt infekterad (>90%)
- Biofilm
- Farmakokinetik

Median serum PSA after an episode of febrile UTI



■ Prostate volume in 55 men with febrile UTI (range)

- At entry

49 mL

(14-104 mL)

- After 3 months

35 mL

(15-91 mL)



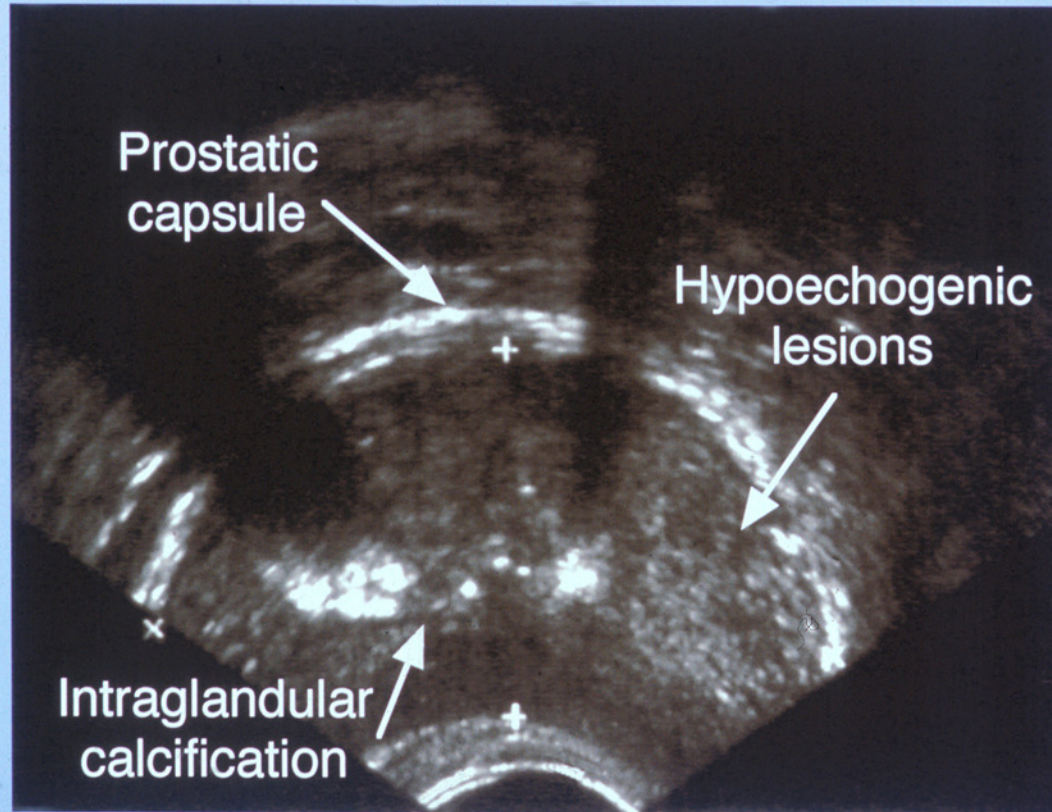
Changes in serum PSA and prostate volume

between the acute stage of infection and 3 months later in 49 men with febrile UTI

	Reduction in prostate volume	
	>10%	≤10%
<u>Reduction in serum PSA</u>		
>25%	40	4
≤25%	2	3

BJU Int 1999;84:470-4.

A typical transverse ultrasound scan of the prostate during the acute stage of the infection



Rectum

■ **Behandling febril UVI**

- Ab koncentration i prostata
- Högt pH, kalk, reflux

■ **Behandling febril UVI**

- Ciprofloxacin 1a hand
- Trimetoprim 2a hand

Påverka bakterier i planktonisk fas i
prostata

2 veckor

Scand J Infect Dis. 2003;35(1):34-9.

■ **Behandling febril UVI**

- OBS - ciproresistens hög – om allmänpåverkad patient med febril UVI så överväg inläggning och följ lokal empirisk antibiotikabehandlingsrekommendation

■ **Behandling UVI utan feber**

- Nitrofurantoin
- Pivmecillinam

Eliminera bakterier från urinen för
symtomfrihet

7 dagar?

Vetenskaplig evidens saknas

■ Uppföljning

- Kontroll 2-4 veckor efter avslutad behandling för att bedöma klinisk utläkning.
- Urinodling om infektionen orsakades av stenbildande bakterier (exv Proteus)

■ **Utredning febril UVI män**

- Vid komplikationsfritt förlopp är det ej nödvändigt med urografi eller uretrocystoskopi

BJU Int. 2001:88(1):15-20.

■ Vid terapivikt

- Trots adekvat antibiotikabehandling
- Utred avseende abscess njurar/prostata eller avstängning

■ Om anamnes avflödeshinder

- Urinflödesmätning
- Residualurinbestämning med ultraljud
- Uretrocystoskopi

Om tidigt symptomgivande recidiv eller upprepade inf med ureaspos bakterier

- Urografi/ultraljud
- Uretrocystoskopi

■ Febril UVI hos män

En infektion – olika manifestationer



Akut
pyelonefrit

Febril
UVI

Akut
prostatit

Konklusion UVI hos män

E. coli dominerar – män alltid odling vid behandling

Ta inte PSA rutinmässigt efter febril UVI

OBS - UVI utan feber – samma preparat som till kvinnor

Vid febril UVI - behandla i prostata också

OBS - ciproresistens hög – om allmänpåverkad patient med febril UVI så överväg inläggning och följ lokal empirisk antibiotikabehandlingsrekommendation

Om utreda – huvudsaklig inriktning nedre urinvägar

Sunt förnuft tillåtet

■ Källor

- www.internetmedicin.se
- Läke-medelsboken 2011-2012
- Expertmöte SMI nov 2011 (ännu ej i tryck)

Tack!

